



## Centros de Diagnóstico y Medicina Avanzada y de Conferencias Médicas y Telemedicina

Plaza de la Salud Dr. Juan Ml. Taveras Rodríguez

Santo Domingo, RD  
21 de Febrero 2011

### A QUIEN PUEDA INTERESAR

Por este medio hacemos constar que la niña Sarah Michelle Bonilla Batista de 2 meses de edad, Con historia de disnea y sudoración desde su nacimiento, Sarah es paciente con síndrome de Down.

#### **Examen físico:**

Peso: 4.3 Kg, Talla: 58 cm, Fc: 140 1pm, FR: 34/min, Sat O2: 100%  
Estigma de síndrome Down.

Corazón: RsCsRs, soplo sistólico 1-II/VI en el BPI, R2 P normal, R3 audible.

Pulmones: sin hallazgos patológicos.

Abdomen: sin hallazgos patológicos.

Extremidades: sin hallazgos patológicos.

No déficit neurológico.

#### **Ecocardiograma**

- Situs Solitus.
- Retornos venos normales.
- Concordancia AV y VA.
- Foramen oval permeable ( FOP)
- Un solo aparato valvular AV con Cleft en la válvula anterior con regurgitación ligera.
- Existen dos músculos papilares.
- CIV de entrada de 0.8cm de diámetro con cortocircuito bidireccional y gradiente de 8 mmhg.
- Buena función de VI. Ventrículos bien balanceados.
- Arco aórtico izquierdo con flujo continuo de PCA pequeño.



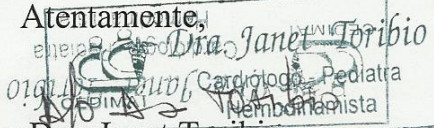
## Centros de Diagnóstico y Medicina Avanzada y de Conferencias Médicas y Telemedicina


Plaza de la Salud Dr. Juan Ml. Taveras Rodríguez


### Conclusión

- Canal AV completo tipo A Rastelli.
- PCA pequeño.
- FOP.

**Recomendación: Cirugía correctiva total al más breve plazo posible.**

Atentamente,  
  
Dra. Janet Toribio  
Cardiólogo - Peditra  
Nemobolista  
Jefa del Servicio de  
Cardiología Pediátrica

 Dra. Rebeca Pérez G.  
Cardiólogo - Peditra

  
Dra Rebeca Perez Gonzalez  
Cardióloga- Peditra